Aus dem Pathologischen Institut des städt. Krankenhauses
Berlin-Spandau
Aerztl. Direktor: Prof. Dr. C. Froboese.

Ueber den Lungenbefund bei Tot- und Neugeborenen,

unter besonderer Berücksichtigung der Fruchtwasser-Aspirations-Pneumonie

---

Inaugural-Dissertation

zur

Erlangung der

Medizinischen Doktorwürde

an der

Friedrich-Wilhelms-Universität

zu Berlin

vorgelegt von

Johanna Franzmeyer
Approbierte Aerztin, aus Berlin

Tag der Promotion: 10. 2. 1934.

Gebrüder Hoffmann, Berlin-Charlottenburg, Schillerstr. 44

161

Gedruckt mit Genehmigung

der

Medizinischen Fakultät der Universität Berlin

Dekan: Prof. Dr. Gocht
Referent: Prof. Dr. Roessle

R. UNIV.
BIBLIOTHEEK
LEIDEN

Im Handbuch für Kinderheilkunde vom Jahre 1931 findet sich eine kurze Bemerkung über die „congenitale Pneumonie" der Neugeborenen, die sich auf die sehr selten vorkommenden, von der erkrankten Mutter diaplacentar übertragenen „infektiösen Pneumonien" bezieht. Die Fruchtwasseraspirations-Pneumonien sind dort nicht beschrieben. Das zeigt, daß der Fruchtwasseraspiration mit ihren Folgen im Rahmen der klinischen Betrachtungsweise offenbar noch keine nennenswerte Bedeutung beigemessen wird.

Die Pathologen haben sich aber in den letzten 20 Jahren immer wieder mit der Frage der vorzeitigen Atmung bei den Neugeborenen beschäftigt, und es liegt bis jetzt eine Reihe beachtenswerter pathologisch-anatomischer Arbeiten vor, welche die Bedeutung der durch Fruchtwasseraspiration hervorgerufenen Schädigungen klar aufgezeigt haben.

Bei der Sektion Neugeborener bringt die makroskopische Untersuchung in sehr vielen Fällen keine Klärung der Todesursache, und früher wurde dann meist nur die Diagnose „Lebensschwäche" gestellt. Das änderte sich, als man anfing, die Lungen eingehender histologisch zu untersuchen und dabei fast regelmäßig wechselnde Mengen von Fruchtwasserbestandteilen, häufig auch pneumonische Veränderungen, von der einfachen Anschoppung bis zur ausgedehnten, herdförmigen, zum Teil confluierenden eitrigen oder haemorrhagischen Pneumonie fand. Durch diese Befunde konnte oft der Tod erklärt werden, und es wurde möglich, auf die unklare Sammeldiagnose „Lebensschwäche" fast ganz zu verzichten.

Es kann als erwiesen gelten, daß die Entzündung in der Lunge eine Reaktion auf die aspirierten Fruchtwasserbestandteile ist. Das Fruchtwasser enthält vorwiegend Plattenepithelien, Hornschuppen,

Vernix caseosa und geronnene homogene Massen (wahrscheinlich geronnenes Serum), seltener Mekonium und ganz vereinzelt Lanugohaare. Ob es bakteriell infiziert sein muß, oder ob es nur als Fremdkörper eine Pneumonie auslösen kann, ist noch nicht endgültig geklärt. Viele Anzeichen sprechen für die letzte Annahme, jedoch vermag nur die bakteriologische Untersuchung diese Frage entscheidend zu beantworten und es wäre wünschenswert, daß die histologische und die bakteriologische Untersuchung zusammen einmal an einer größeren Reihe von Fällen durchgeführt würde.

Die Beurteilung der Aspirationspneumonie als Todesursache ist im Schrifttum trotz ihres häufigen Vorkommens noch eine recht unterschiedliche. Hochheim, der sich als einer der ersten in Deutschland mit der Frage befaßt hat, und — aus der jüngsten Zeit — Szlavik nehmen auf Grund ihrer Untersuchungen an, daß eine entzündliche Reaktion in der Lunge nach Aspiration von keimfreiem Fruchtwasser nach ca. 8 Tagen abklingt, etwa wie die Otitis media neonatorum, und nicht zum Tode führt. (Bakteriologisch wurde diese Annahme allerdings nicht gesichert.) Wenn die Neugeborenen dann doch sehr bald nach der Geburt stürben, nehmen diese Autoren als Grund hierfür an, daß infolge der massiven Aspiration einfach nicht genügend Atemfläche vorhanden sei und der Tod wegen Erstickung einträte.

Wir möchten auf Grund unserer Untersuchungen diese Ansicht nur für eine verhältnismäßig geringe Anzahl von Fällen bestätigen, und zwar für die, bei denen eine Fruchtwasseraspiration stärkeren Grades offenbar erst ganz kurz vor der Geburt stattgefunden hat, und wo es noch nicht zu einer nennenswerten Reaktion hat kommen können.

Andere Autoren, zum Beispiel Johnson und Meyer, Thaysen und Meyer, Hook und Katz lassen die Aspirationspneumonie häufiger als alleinige Todesursache gelten. Lauche, der im Handbuch für Pathologie über 16 von ihm selbst untersuchte Fälle berichtet, glaubt auf Grund seiner Befunde, daß die Diagnose „Pneumonie" von manchen dieser Autoren zu weitherzig gestellt worden sei. Er habe bei allen seinen Fällen kaum einmal mehr als einen Leukozyten in einzelnen Alveolen gefunden. Unsere Fälle weisen allerdings einen ganz entgegengesetzten Befund auf.

Dieser kurze Ueberblick zeigt, daß noch keine einheitliche Basis für die Beurteilung der Aspirationspneumonie als Todesursache vorhanden ist. Auf Anregung von Herrn Professor Dr. Froboese habe ich aus dem vorhandenen Sektionsmaterial dreier Jahre die Lungen von 61 totgeborenen, bzw. bis zu 2 Tagen nach der Geburt gestorbenen Kindern histologisch untersucht. Die so gewonnenen Ergebnisse haben zu der Ueberzeugung geführt, daß die Fruchtwasseraspiration als Todesursache eine ganz außerordentlich große Rolle spielt.

Das untersuchte Material umfaßt:

29 totgeborene Kinder, davon 11 reif
6 unreif
12 übertragen

7 bis zu 4 Std. alte Kinder
davon 4 reif
2 unreif
1 übertragen

24 bis zu 2 Tage alte Kinder
davon 8 reif
14 unreif
2 übertragen

1 Kind war 4 Tage alt.

Früchte mit congenitaler Syphilis sind nicht dabei. Dreimal war die Wassermannsche Reaktion bei der Mutter positiv, doch konnten weder in der Lunge noch in der Leber der Kinder Spirochäten nachgewiesen werden. Auch histologisch zeigten die Organe keinerlei für Syphilis sprechende Veränderungen.

In allen Fällen wurden, bis auf wenige Ausnahmen, regelmäßig beide Lungenober- und Unterlappen untersucht. Von jedem dieser Lappen sind Paraffin-Schnitte, von 7 µ Dicke mit Hämatoxylin-Eosin und nach Gram gefärbt worden (wenn erforderlich, auch mit Methylenblau und Cresylviolett); zur Sudan- und Oxydasereaktion sind 12 µ dicke Gelatine-Schnitte benutzt worden.

In 31 Fällen mußte die Fruchtwasseraspiration mit ihren Folgen als die Todesursache angesehen werden. Es fand sich 24mal Aspirationspneumonie, 5mal war der Weg zum respiratori-

schen Parenchym vorwiegend mechanisch durch massive Fruchtwasserausfüllung verlegt, und die interstitielle Leukozytenanreicherung war nur gering. In 2 Fällen war das in der Lunge nachweisbare Fruchtwasser so hochgradig keimhaltig, daß angenommen werden könnte, da es zu einer Pneumonie noch nicht gekommen ist, daß schon die Toxinwirkung der Bakterien allein den Tod verursacht haben könnte.

Das größte Interesse beanspruchen die Fälle mit echter Aspirationspneumonie, die darum an erster Stelle besprochen werden sollen.

Wir haben bewußt nicht die bisher übliche Einteilung vorgenommen, wie sie letzthin noch von Hook und Katz gefordert wird, nämlich:

1. Aspirationspneumonie bei Totgeborenen, einschließlich der ganz kurz nach der Geburt gestorbenen Kinder, und

2. Aspirationspneumonie, der in den ersten Lebenstagen gestorbenen Kinder.

Die Sichtung unseres Materials zeigt, daß diese scharfe Trennung nicht zweckmäßig ist, denn die Uebergänge sind fließend. Auch wenn die Neugeborenen mit Aspirationspneumonie erst 1 oder 2—3 Tage nach der Geburt gestorben waren, konnte die Ursache für den pathologischen Befund der Lungen ebenfalls noch auf die vorzeitige Atmung und die dadurch vor oder während der Geburt stattgefundene Fruchtwasseraspiration zurückgeführt werden. Das ging auch aus dem klinischen Verhalten hervor, denn oftmals berichtete das Krankenblatt, daß die Kinder nur sehr unzureichend geatmet hätten und schließlich unter den Zeichen der Kreislaufschwäche gestorben wären. Zweifellos war bei diesen Kindern nach der Geburt noch eine zur Sauerstoffaufnahme ausreichende Atemfläche vorhanden, aber der kindliche Organismus konnte mit der Beseitigung der aspirierten Fruchtwassermenge nicht fertig werden. Sei es, weil die aspirierten Mengen zu groß waren, sei es, weil das Fruchtwasser infiziert war oder eine aerogene Infektion hinzukam. Jedenfalls wurde die Lunge infolge der Schädigung durch die Fruchtwasseraspiration zum locus minoris resistentiae, sodaß die zum Tode führende Pneumonie sich consecutiv entwickeln konnte.

Rein pathologisch-anatomisch gesehen liegen selbstverständlich die Verhältnisse bei den Totgeborenen anders, da ja die Lungenatmung vollkommen ausgeschaltet geblieben ist. Die Pneumonie ist da mit Sicherheit in utero oder innerhalb der Geburtswege entstanden, ohne daß irgendwelche, die Entzündung begünstigende oder auslösende Faktoren von der Außenwelt dazugekommen sind.

Betrachtet man die Frage der Aspirationspneumonie einmal mehr vom allgemein klinischen Gesichtspunkt aus, so haben sich viele Vorgänge etwa folgendermaßen abgespielt: Der Geburtshelfer beobachtet, daß ein Kind nach langer Geburtsdauer stark asphyktisch ist, daß nach künstlicher Atmung eine mehr oder weniger ausreichende Spontanatmung in Gang kommt, daß aber schließlich das Kind dennoch stirbt — vielleicht einige Stunden, vielleicht erst 2—3 Tage nach der Geburt — und zwar unter den Zeichen einer Kreislaufinsuffizienz. Bei der Sektion findet sich eine ausgedehnte Fruchtwasser-Aspirationspneumonie. Kombiniert man die klinischen Beobachtungen: — lange Geburt, bedingt durch primäre oder sekundäre Wehenschwäche oder durch eine pathologische Lage der Frucht, Schleimmassen in den oberen Atemwegen des Kindes, starke Asphyxie — mit dem pathologisch-histologischen Befund, so kann unseres Erachtens gar kein Zweifel darüber sein, daß das Neugeborene an den Folgen der Fruchtwasseraspiration gestorben ist. Die Schädigung, an der das Kind zu Grunde gegangen ist, ist durch den Geburtsvorgang bedingt worden, und das Organ, in dem sich der zum Tode führende Prozeß abgespielt hat, ist die Lunge. Hätte die Geburt länger gedauert, so wäre es wahrscheinlich noch innerhalb der Geburtswege zur Ausbildung einer Pneumonie gekommen, welche die Frucht schon vor der Geburt durch ihre toxischen Wirkungen getötet hätte.

Die Uebergänge sind so fließend, daß die theoretisch natürlich zu Recht bestehende scharfe Trennung in „angeborene Pneumonie" und „Pneumonie der ersten Lebenstage" durch Fruchtwasseraspiration praktisch nicht durchführbar ist, für den Kliniker auch keine ausschlaggebende Bedeutung hat. Uns kommt es deshalb mehr darauf an, zu zeigen, daß die kurz vor oder während der Geburt erfolgten Fruchtwasseraspiration doch außerordentlich häufig eine zum Tode führende Komplikation bedeutet.

Unter den an Aspirationspneumonie gestorbenen Kindern unseres Untersuchungsmaterials befinden sich 10 Totgeburten. Dreimal schlug bei der Geburt das Herz noch bis etwa 15 Minuten, doch gelang es trotz intensiver Wiederbelebungsversuche nicht, die Atmung in Gang zu bringen. Ein Kind wurde nach 3tägiger Geburtsdauer durch sectio caesarea entbunden; auch in diesem Falle war das Kind hochgradig asphyktisch und die Herztätigkeit erlosch nach wenigen Minuten.

SN 478/30: Männliche Totgeburt, 54 cm lang, 3720 g schwer. Mutter 3.-Gebärende, gesund. Schwangerschaftsverlauf o. B. Geburtsdauer 37 Stunden (Eröffnung 36 Stunden). Wegen Wehenschwäche 2 Wehenkuren (Pituigan; Chinin-Thymophysin). Zwölf Stunden vor der Geburt keine kindlichen Herztöne mehr vernehmbar. 15 Minuten vor der Geburt Blasensprengung, Fruchtwasser stark mekoniumhaltig. Spontangeburt in Deflektionslage. Kind tot, mazeriert..

Mikroskopischer Lungenbefund: Völlige Atelektase. Sehr zahlreiche Alveolen ausgefüllt mit reichlichen Mengen von Fruchtwasserbestandteilen, in vielen Bezirken stark mit Eiter untermischt. Dazwischen Aspirationsherde ohne Leukozytenemigration, aber mit starker interstitieller Leukozytose, offenbar frische aspirierte Fruchtwassermengen. Bronchial- und Alveolarepithel reichlich abgeschilfert. In einzelnen kleineren Bronchien ebenfalls Fruchtwasser und einige Leukozyten. Leukozytose im Blut. Alle Lungenlappen gleichmäßig befallen. Bakterien histologisch nicht nachweisbar.

Diagnose: Intrauterin entstandene, disseminierte, herdförmige, eitrige Fruchtwasser-Aspirationspneumonie.

SN 163/32: Männliche Totgeburt, 54 cm lang, 3820 g schwer. Mutter Primipara, gesund. Schwangerschaftsverlauf o. B. Geburtsdauer 16 Stunden (Eröffnung 14 Stunden). Während der Geburt Temperatur der Mutter bis 38°. Blasensprung angeblich zweimal, der letzte, sichere 3½ Stunden vor der Geburt. Spontangeburt in Schädellage. Kind schwer asphyktisch. Atmung trotz aller Wiederbelebungsversuche nicht zu erzielen. Aufhören der Herztätigkeit nach 15—20 Minuten. Die Mutter hat vom 4. Wochenbettstage ab noch subfebrile Temperaturen, vom 10. Tage nach der Geburt ab ist sie völlig fieberfrei.

Mikroskopischer Lungenbefund: Lungen voll entfaltet; alle Abschnitte massiv mit Fruchtwasserbestandteilen ausgefüllt. Alveolarinhalt zum großen Teil mit Eiter untermischt. Zwischen den pneumonischen Herden Bezirke mit ganz frischer Fruchtwasseraspiration, ohne entzündliche Reaktion. (Wahrscheinlich ist hier das Fruchtwasser erst mit der künstlichen Atmung in die Alveolen gepreßt worden). Bakterien histologisch nicht nachweisbar.

Diagnose: Intrauterin entstandene, disseminierte, großherdige, z. T. confluierende Fruchtwasseraspirationspneumonie, besonders des r. Unterlappens. Eitrige Bronchiolitis.

SN 475/32: Männliche Totgeburt, 53 cm lang, 3280 g schwer. Mutter 3.-Gebärende, gesund, rechtsseitige Struma. Schwangerschaftsverlauf o. B. Geburtsdauer 58½ Stunden (Eröffnungszeit 57½ Stunden). Wehen außerordentlich schmerzhaft und von ungenügender Kraft. Beim Blasensprung — 12 Stunden vor der Geburt — Abgang von stark mekoniumhaltigem Fruchtwasser. 8 Stunden nach Wehenkur mit Chinin-Thymophysin Spontangeburt in Schädellage. Kind tot. Alle Wiederbelebungsversuche erfolglos. Während der Geburt Temperaturanstieg der Mutter bis 38,5°. Nach Beendigung der Geburt völliges Abklingen des Fiebers, Wochenbett o. B.

Bei der Sektion fand sich, makroskopisch feststellbar, reichlich gallig-schleimiger Inhalt in der ganzen Trachea. Die Lungen waren fest, dunkelrot, völlig luftleer.

Mikroskopischer Lungenbefund: Atelektase. Stärkste capilläre Hyperaemie. In allen Lungenabschnitten reichliche Mengen von Mekonium und homogenen Fruchtwasserschlieren (geronnenes Serum?). Alveolarinhalt ziemlich gleichmäßig kleinherdig mit Eiter und Blut untermischt. Die Aspirations- und pneumonischen Herde im Sudanschnitt nicht hellrot, sondern rötlich tingiert. Bronchien ebenfalls mit mekoniumhaltigem Fruchtwasser und Leukozyten ausgefüllt. Bakterien histologisch nicht nachweisbar.

Diagnose: Intrauterin entstandene, disseminierte, kleinherdige Fruchtwasseraspirationspneumonie.

Besonders charakteristisch ist noch der Befund des durch sectio caesarea entbundenen Kindes.

SN 527/32: Männliche Totgeburt, 52 cm lang, 3270 g schwer. Wegen primärer Wehenschwäche nach 3tägiger Geburtsdauer operative Entbindung. Nach der Extraction schlägt das kindliche Herz noch einige Minuten, aber eine Spontanatmung läßt sich nicht erzielen. Die Mutter bekam am 2. Wochenbettstage eine Bronchopneumonie, sie konnte erst einen Monat nach der Geburt gesund entlassen werden.

Bei der Sektion finden sich Kehlkopf, Trachea, Haupt- und Nebenbronchien prall ausgefüllt mit grünlich-gelblichem, dickbreiigem Mekonium.

Mikroskopischer Lungenbefund: Massive Fruchtwasseraspiration mit disseminierter, großherdiger, eitriger Pneumonie; eitrige Bronchitis und Bronchiolitis.

In all diesen Fällen sind die Lungenbefunde so ausgedehnte, daß sie den Tod der Kinder schon vor dem extrauterinen Dasein ohne weiteres erklären. Zweifellos ist bei derartig stark pneumonisch erkrankten Lungen der Eiweißzerfall so heftig, daß der kindliche Organismus ihn nicht überwinden kann. Daß in diesen Fällen auch die rein mechanische Schädigung durch lange Geburtsdauer usw. noch eine Rolle spielt, ist kaum anzunehmen. Die Uteruskontraktionen bewirken ja für das kindliche Atemzentrum einen fortwährenden Mangel an Blutzufuhr, so daß es bis zur völligen Lähmung geschädigt werden kann. Aber bei den besprochenen Fällen steht die Lungenerkrankung absolut als Todesursache an erster Stelle.

Bei den übrigen lebend geborenen, dann an Aspirationspneumonie gestorbenen Kindern handelt es sich um:

14 Neugeborene, von denen
8 bis zu 20 Stunden,
5 bis zu 2 Tagen,
1 bis zu 4 Tagen gelebt haben.

In 1 Fall (SN 146/31) konnten histologisch massenhaft Strepto- und Staphylokokken in der Lunge nachgewiesen werden. In einem 2. Fall, SN 311/32, waren Bronchial- und Alveolarinhalt massenhaft mit Colibazillen durchsetzt. (Beide Fälle auch bakteriologisch untersucht.)

Auch in allen diesem 14 Fällen ist die Pneumonie eine hochgradige und ausgedehnte. Fast immer sind alle Lungenlappen davon befallen. In 1 Fall zeigt nur der rechte Unterlappen eine ausgesprochene Pneumonie, während in den übrigen Lappen eine diffuse interstitielle Leukocytenanreicherung vorherrscht.

Die Pneumonie ist durchweg herdförmig. Sie weist kleinherdigdisseminierte bis großherdig confluierende Stadien auf. Die entzündliche Reaktion ist meist deutlich um die Fruchtwasseraspirationsherde lokalisiert. Mehrfach sind auch innerhalb der pneumonischen Herde nur wenige Fruchtwasserbestandteile gelegen und oft findet man dazwischen frische aspirierte Massen, ohne entzündliche Reaktion. Wir haben derartige Anzeichen einer höchstwahrscheinlich mehrzeitigen Fruchtwasseraspiration, die auch viele andere Autoren beschreiben, häufig beobachten können.

Nach den Untersuchungsbefunden ist bei allen oben bezeichneten Fällen anzunehmen, daß die entzündliche Reaktion schon intrauterin, mindestens aber innerhalb der Geburtswege begonnen hat. Stärke und Ausdehnung der Reaktion sprechen mit einer an Sicherheit grenzenden Wahrscheinlichkeit für diese Auffassung.

Die Geburtsgeschichten, die uns zu fast allen untersuchten Fällen aus der geburtshilflichen Abteilung des Krankenhauses zur Verfügung standen, geben eine sehr verschieden lange Geburtsdauer an. Sie variiert von etwa $3^1/_2$ Std. bis zu 90 Std. Eine direkte Abhängigkeit der Stärke der entzündlichen Reaktion in der Lunge von der Geburtsdauer allein konnten wir nicht feststellen. Wohl aber ist sie nicht belanglos, wenn während der langen Entbindungszeit andere Komplikationen, die eine ausgiebige Aspiration von Fruchtwasser zur Folge haben, hinzukommen. Man muß sich in jedem Fall ein möglichst genaues Gesamtbild aus den klinischen Daten und dem pathologisch-anatomischen Befund zu machen versuchen, denn nur so kann die Beurteilung eine annähernd treffende sein.

Die Stärke der stattgehabten Aspiration scheint uns in erster Linie für den Grad der entzündlichen Reaktion in den Lungen der Neugeborenen ausschlaggebend zu sein. Wieweit die chemische Reaktion des Fruchtwassers, im Sinne der von Gräff betonten Wasserstoff-Ionen-Konzentration desselben, dabei eine Rolle spielt, ist nicht bekannt. Aus dieser Gruppe der zunächst lebend geborenen, an Aspirationspneumonie gestorbenen Kindern sollen jetzt auch einige Fälle im Zusammenhang mit den klinischen Daten angeführt werden.

' SN 628/30: Reifes männliches Neugeborenes, das $4^1/_2$ Stunden gelebt hat. Mutter Primipara, gesund. 8 Tage vor der Geburt starke Blutung. Geburtsdauer 90 Stunden. 2 Wehenkuren. Blasensprung 17 Std. vor der Geburt. Spontangeburt in Schädellage. Temperatur der Mutter während der Geburt 37,8°. Im Wochenbett schmieriger Ausfluß und bis zum 12. Tage post partum noch geringe subfebrile Temperaturen.

Mikroskopisch finden sich große Abschnitte der Lunge mit Blut, Fruchtwasserbestandteilen und Leukozyten ausgefüllt. Die Mischung dieser drei Bestandteile ist wechselnd. Stellenweise überwiegen die Leukozyten ganz erheblich, sodaß von rein eitrigem Exsudat gesprochen werden kann. Bakterien histologisch nicht nachweisbar.

SN 146/31: Reifes männliches Neugeborenes, das fast 13 Std. gelebt hat. Mutter Primipara, gesund, Schwangerschaftsverlauf o. B. Geburtsdauer 6¾ Std. Austreibungszeit 3 Std. Bei der Spontangeburt schreit das Kind nicht kräftig, auch nach der Reinigung der Luftwege wimmert es nur. Temperatur der Mutter während der Geburt 37,6°, bis zum 5. Wochenbettstag weiter subfebril, am 7. Tage etwas schmieriger Ausfluß.

Makroskopische Diagnose: Pneumonie.

Mikroskopischer Lungenbefund: Lunge mäßig stark entfaltet. Hochgradige Fruchtwasseraspiration, vorwiegend von Fett und Hornschuppen. In Alveolen und Bronchien in reichlicher Menge Bakterienhaufen (Staphylo- und Streptokokken). Ausgedehnte, teils herdförmige, teils confluierende, haemorrhagisch-eitrige Bronchopneumonie.

Woher die Bakterien stammen, ist nicht sicher zu entscheiden. Ueber das Fruchtwasser ist klinisch nichts ausgesagt, und der Verlauf des Wochenbettes schließt eine ernstere Infektion der Geburtswege mit Wahrscheinlichkeit aus. Da die Austreibungsperiode verhältnismäßig sehr lange gedauert hat, könnten die Keime von der Vagina heraufgewandert und so in Mund und Nase des Kindes gelangt sein, um mit den Atemzügen bis in die Alveolen aspiriert zu werden. Dagegen spricht aber, daß das Kind nur gewimmert, also gar keine Atemzüge gemacht hat. Man muß eher annehmen, daß die Lunge schon bei der Geburt pneumonisch verändert war und das Kind deshalb nicht recht atmen konnte.

SN 63/32: Unreifes, männliches Frühgeborenes. 36 cm lang, 1000 g schwer, außerhalb der Klinik geboren, 1½ Tag gelebt. In der Lunge starke Fruchtwasseraspiration mit deutlicher, entzündlicher Leukozyteninfiltration im noch breiten, fötalen Interstitium. Es handelte sich hier um mit der Oxydase-Reaktion und entsprechende Färbungen deutlich nachweisbare Meta- und Promyelozyten, dem frühen Entwicklungszustand des Kindes entsprechend. Bakterien histologisch nicht nachweisbar.

Die Mutter hat angeblich im 2. und 5. Monat der Gravidität geblutet. Sonst konnten wir nichts Näheres über den Verlauf und über die Gründe für die frühe Geburt erfahren. Die Fruchtwasseraspiration und die interstitielle Entzündung der Lunge dürften bei einer an sich schon lebensschwachen Frühgeburt durchaus als Todesursache gelten können.

SN 620/31: Unreife weibliche Frühgeburt, 33 cm lang, 720 g schwer, welche ½ Stunde gelebt hat. In der Lunge bei starker, sicher schon etwas zurückliegender Fruchtwasseraspiration eine zum Teil rein eitrige Pneumonie. Bakterien histologisch nicht nachweisbar.

Temperatur der Mutter während der 30 Stunden dauernden Geburt 38°. Erst am 7. Wochenbettstag Normaltemperaturen.

Die Frage, ob hier tatsächlich die vorzeitige Aspiration von keimfreiem Fruchtwasser die Ursache für diese schwere Pneumonie ist, möchten wir ohne bakteriologische Untersuchung nicht entscheiden.

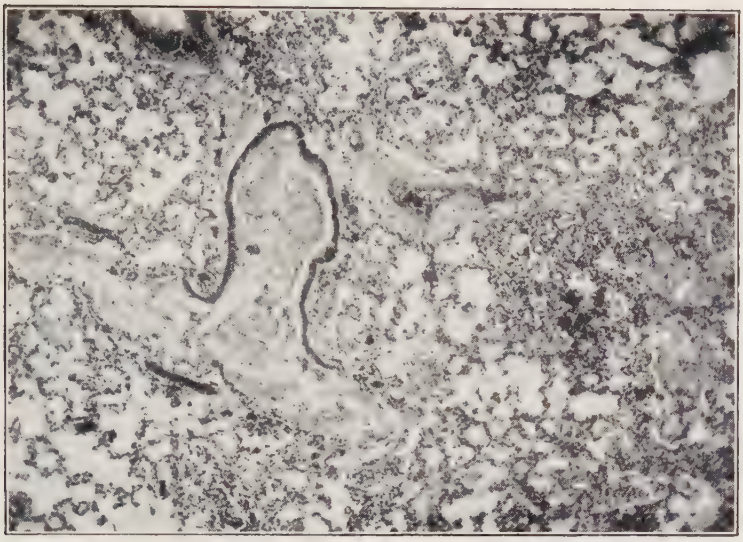

S. N. 77/32: Totgeburt bei Eklampsie der Mutter.
Prall mit Fruchtwasser ausgefüllter Bronchus. Interstitielle Leukocytenvermehrung. Rechts Pneumonieherd.

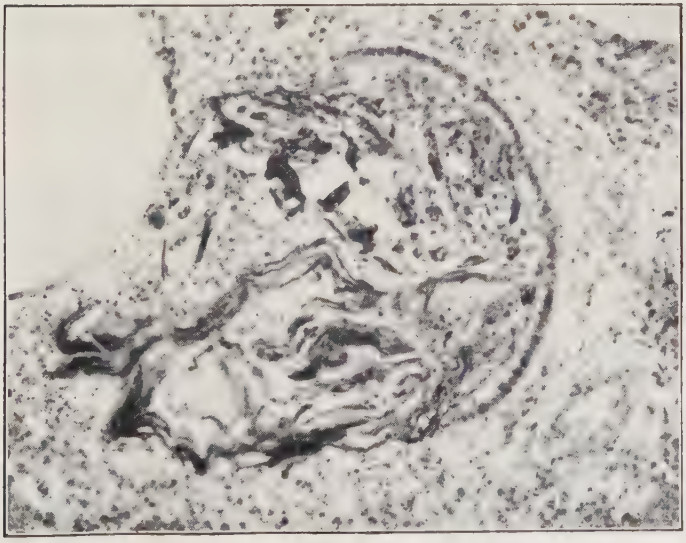

S. N. 386/30: Bronchialinhalt, mit Sudan gefärbt.
1 Tag altes Kind. Zangengeburt. Bronchus prall mit stark fetthaltigem Fruchtwasser ausgefüllt, mit Leukocyten untermischt.

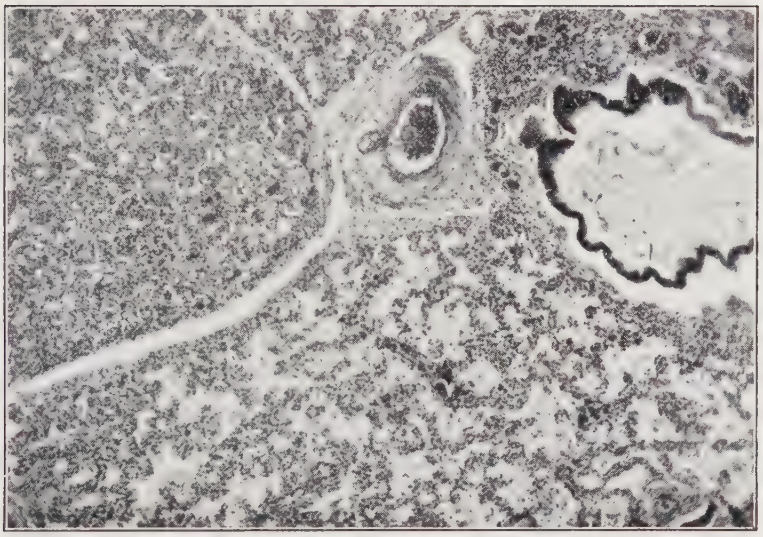

S. N. 527/32: Durch Sectio caesarea entbundene Totgeburt (mit Herzschlag geboren). a) Pneumoniebezirk. b) In den entfalteten Alveolen Fruchtwasser und wenig Leukocyten, aber interstitielle Anschoppung. c) Bronchialinhalt — Fruchtwasser.

Es wäre ja möglich, daß eine kriminelle Einleitung der Geburt stattgefunden hat, die Frucht durch irgendwelche Manipulationen im intrauterinen Leben gestört worden ist, Fruchtwasser in Mengen aspiriert hat und daß sich dann bis zur endlichen Geburt diese Pneumonie auch ohne Anwesenheit von pathogenen Keimen entwickelt hat.

Von den 5 Fällen, in denen der Weg zum respiratorischen Parenchym der Lunge durch zu große Fruchtwassermengen verlegt war, seien kurz folgende Befunde angeführt.

SN 530/30: Nach 32stündiger Geburtsdauer Spontangeburt in Schädellage. Nabelschnur fest um Hals und Schulter geschlungen. Nach Reinigung der oberen Luftwege schreit das Kind bald, hat aber eine sehr blasse Hautfarbe. Nach 7 Std. Tod unter den Zeichen der Asphyxie.

Bei der Sektion findet sich ein Mißverhältnis zwischen äußerer Entwicklung (54 cm, 3860 g) und einer Unterentwicklung der inneren Organe (fehlender Knochenkern in der unteren Femurepiphyse, spätfötaler Habitus der Nieren-Glomeruli).

Histologisch sind die Lungen etwa zu einem Drittel noch atelektatisch, die übrigen Abschnitte sind prall mit Fruchtwasserbestandteilen ausgefüllt. Im Interstitium starke diffuse Leukozytenanreicherung. Bakterien histologisch nicht nachweisbar. Die Nabelschnurumschlingung hat zu einer zeitweisen Blutsperre geführt und dadurch den vorzeitigen Atmungsreiz ausgelöst. Die schon deutlich kenntliche entzündliche Reaktion auf die massive Fruchtwasseraspiration hätte bei längerer Lebensdauer sehr wahrscheinlich zu einer ausgedehnten Pneumonie geführt.

SN 525/32: Nach 8-stündiger Geburtsdauer Zange aus Beckenmitte wegen zweier eklamptischer Anfälle der Mutter, die innerhalb einer ½ Std. heftig auftraten. Das Kind wird asphektisch geboren, schreit trotz Wiederbelebungsversuchen nicht und stirbt nach 20 Minuten.

Bei der Sektion findet sich makroskopisch pralle Ausfüllung der Haupt- und Nebenbronchien mit gelblich-bräunlich gefärbtem Schleim, der reichlich kleine stippchenartige, weißlich-graue, bröcklige Massen enthält. Von den Schnittflächen der Lungenunterlappen sind ebenfalls solche Massen abstreifbar.

Histologischer Befund: Lunge durchweg lufthaltig, viele Alveolarwände gerissen (wahrscheinlich infolge der Wiederbelebungsversuche). Massive Ausfüllung aller Abschnitte mit Fruchtwasserbestandteilen, besonders mit Mekronium. Petechiale Blutungen. Stärkste capilläre Hyperaemie. Geringgradige Leukozytenvermehrung im Interstitium. Bakterien histologisch nicht nachweisbar.

Hier in diesem Falle haben wir trotz der eklamptischen Anfälle der Mutter die hochgradige Fruchtwasseraspiration als unmittelbare To-

desursache angesehen, denn der Lungenbefund ist so eindeutig, daß gar keine anderen Faktoren mehr berücksichtigt zu werden brauchen. Die starke Aspiration vor der Geburt ist aber sicher durch die Eklampsie bedingt.

Bei 2 Fällen stand neben starker Fruchtwasseraspiration hauptsächlich eine Ueberschwemmung der Lunge mit Strepto- und Staphylokokken im Vordergrund.

Im ersten Fall (SN 359/30) wurde eine unreife männliche Frühgeburt von 42 cm Länge und 1420 g Gewicht nach 6stündiger Geburtsdauer in Steißlage geboren. Das Wochenbett der Mutter verlief komplikationslos. Während der Geburt keine Temperatursteigerung. Blasensprung 2½ Stunden vor der Geburt. Ueber das Fruchtwasser konnten wir klinisch nichts erfahren. Tod des Kindes nach 30 Stunden.

Histologisch finden sich in der Lunge bei reichlichen Fruchtwassermengen, über alle Teile verstreut, dichte Streptokokken-Rasen, die auch die Bronchial- und Alveolarwände auskleiden. Interstitium fötal, leukozytenreich. Capilläre Hyperämie.

Die geringe entzündliche Reaktion auf diese Massen von Bakterien ist nicht recht zu erklären. Man darf wohl vermuten, daß der Organismus der Frühgeburt nicht imstande war, diese hochgradige Infektion abzuwehren. Die Herkunft der Bakterien aus dem Fruchtwasser ist nicht zu beweisen, könnte aber wegen der feinen Verteilung bis in die Alveolen angenommen werden. Allerdings wäre es auch möglich, daß die Keime aus dem Vaginalschlauch der Mutter stammen, zunächst nur in die oberen Luftwege eingedrugen und während der relativ langen Lebenszeit des Kindes mit dem Luftstrom bis in die Alveolen verschleppt worden sind. Sicher haben die Kokken sich auch noch nach dem Tode bis zur Sektion stark vermehrt.

Der 2. Fall (SN 138/31) betrifft einen reifen, erstgeborenen, männlichen Zwilling. Bei Einlieferung der Mutter in die Klinik ist ein Füßchen vorgefallen, das angeschlungen wird. Geburtsdauer 43 Stunden. Blasensprung 22 Stunden vor der Geburt. Nachdem das Kind spontan bis zur Oberschenkelbeuge geboren ist, Extraktion am Fuß und Manualhilfe nach Veit-Smellie. Das Kind ist erst asphyktisch, schreit aber nach Reinigung der oberen Luftwege kräftig. Nach 17 Stunden plötzlicher Tod unter den Zeichen der Asphyxie. Vor und während der Geburt geringe Temperatursteigerung der Mutter. Wochenbett febril, schmieriger Ausfluß.

Histologisch weisen die Lungen außer reichlichen Fruchtwassermengen ganze Kolonien von langen Streptokokken-Ketten auf, die bis in die kleinsten Bronchien und Alveolen verstreut sind. Leukocytenvermehrung im Interstitium.

In diesem Falle ist es nicht wahrscheinlich, daß die Bakterien aus dem Fruchtwasser stammen, da ja die Fruchtblase bereits 22 Stunden vor der Geburt gesprungen war. Wenn aber zu diesem Zeitpunkt schon eine Aspiration von keimhaltigem Fruchtwasser stattgefunden hätte, müßte bei der Sektion die entzündliche Reaktion viel stärker gewesen sein. Hier

ist eher ein Heraufwandern von Keimen aus dem Geburtsschlauch anzunehmen. Allerdings kann man in beiden Fällen auch die Möglichkeit einer aerogenen Infektion nicht ganz ausschließen. Wir nehmen an, daß der Tod beide Male infolge einer bakteriellen Toxinwirkung eingetreten ist.

———————

Eine zweite größere Gruppe von Tot- und Neugeborenen betrifft solche, die in erster Linie infolge von Geburtskomplikationen gestorben sind. Es handelt sich dabei im ganzen um 18 Fälle, darunter um 15 Totgeburten. Fruchtwasseraspiration mehr oder weniger starken Grades haben wir in sehr vielen Fällen davon beobachtet, jedoch war die Schädigung der Kinder durch die Geburtstraumen meist so ausgesprochen, daß die Folgen der Fruchtwasseraspiration für die Beurteilung der Todesursache nicht allein ausschlaggebend sein konnten.

In 9 Fällen lag ein Erstickungstod infolge von Nabelschnurkompression durch ein- bis mehrmalige Umschlingung oder Vorfall derselben vor. Bis auf einen Fall kamen die Kinder schon tot zur Welt, der Zeitpunkt des Absterbens konnte klinisch durch plötzliches Aufhören der kindlichen Herztöne zweimal ganz kurz vor der Geburt festgestellt werden. Dreimal fehlte bei der Einlieferung in die Klinik jegliche Pulsation der vorgefallenen Nabelschnur. In den Lungen fand sich 7mal eine starke Fruchtwasseraspiration, in 2 Fällen wurden sogar schon eine disseminierte Hyperaemie und petechiale Erstickungsblutungen beobachtet. Beide Male war die Fruchtblase schon zu Beginn der Wehentätigkeit gesprungen, sodaß, als der Sauerstoffmangel zur Aspiration reizte, gar kein Fruchtwasser mehr vorhanden war.

Bei 2 anderen Totgeburten (SN 619/31, 77/32) erlitten die Mütter während der Geburt eklamptische Anfälle. Das eine Kind ist zwischen 2 Anfällen gestorben, das andere nach einem Anfall durch Sectio caesarea tot entbunden worden. Die Mutter ist nach einem weiteren Anfall nach der Operation ebenfalls gestorben. In beiden Fällen waren die Lungen hochgradig mit Fruchtwasserbestandteilen angefüllt und zeigten das Bild einer beginnenden Leukozytenvermehrung. Bei SN 619/31 fanden wir eine diffuse Vermehrung von einkernigen, leukozytenähnlichen Zellen, die allerdings keine Oxydase-Reaktion geben und deren Plasma aufs Dichteste mit kleinen Fettkügelchen beladen ist. Solche Zellen finden sich auch im Blut der Gefäße und zwar deutlich zu unterscheiden von Lymphocyten. Wir

halten sie für fettphagocytierende Leukozyten, die ihre Oxydase gebende Substanz nicht besitzen oder verloren haben. Die Ursache der Abweichung von der Norm ist unklar. Vielleicht hängt sie mit der Eklampsie der Mutter zusammen. Die Fruchtwasseraspiration war in beiden Fällen so hochgradig, daß die Kinder, falls sie lebend zur Welt gekommen wären. sicher eine reaktive Pneumonie bekommen hätten.

In mehreren Fällen war die Todesursache nicht sicher zu ermitteln. Es haben oft mehrere Schädigungen gleichzeitig eingewirkt, so daß ein eindeutiger Befund oft nicht zu erheben war. Vielleicht liegen auch bei solchen Fällen Gehirnschädigungen vor. (6 Kinder waren übertragen!) Wir haben aber nur wenige Male histologische Hirnschnitte gemacht, sodaß also eventuelle Veränderungen lebenswichtiger Zentren übersehen worden sein könnten. Aber bei der makroskopischen Zerlegung der Gehirne ist uns kaum ein pathologischer Befund vorgekommen.

Bei einer Steißlage (SN 576/30) wurde das Kind durch Manualhilfe mit Herzschlag geboren, eine Atmung kam nicht in Gang. Es war groß (49 cm, 3940 g) und die Mutter hatte eine Beckenverengung 1. Grades. Die Gehirnsektion ergab keinen pathologischen Befund. In den Lungen fanden sich nur geringe Mengen von Fruchtwasserbestandteilen. Man muß eine Schädigung des Atemzentrums durch die geburtshilflichen Maßnahmen und die Kompression des nachfolgenden Kopfes annehmen. Aehnlich ist es bei einer Fußlage (SN 491/31), bei der während der Preßwehen, kurz vor der Extraktion am Fuß, keine Herztöne mehr zu hören waren. Auch hier hat das Kind einen großen Kopf (55 cm, 3850 g). In den Lungen reichlich Fruchtwassermengen, keine entzündliche Reaktion, Gehirn makroskopisch o. B.

Bei einer anderen Fußlage (SN 674/31, 43 cm, 1500 g) handelt es sich um eine totgeborene Frühgeburt. Geburtsdauer 5 Stunden, Blasensprung 20 Stunden vor der Geburt. Während der Geburt geringe Temperatursteigerung der Mutter, die sonst gesund ist. Lungen fötal, atelektatisch. Gehirn o. B. kein Tentoriumriß. In diesem Falle liegt anscheinend wirklich nur eine Lebensschwäche des Kindes vor. Vielleicht ist eine kriminelle Einleitung der Geburt vorgenommen worden, durch die das Kind abgestorben ist.

SN 97/31: Weibliche Totgeburt, 54 cm lang, 4800 g schwer. Mutter 3.-Gebärende, gesund. Gute Wehen. Geburtsdauer 11½ Stunden. Während der Preßwehen plötzlich Verschwinden der kindlichen Herztöne. Spontangeburt in Schädellage. Bei der rektalen Untersuchung 1½ Stunden vor der Geburt blutet die Mutter.

Histologischer Lungenbefund: In sämtlichen Lappen hochgradige Aspiration von Blut und Fruchtwasser, besonders

Hornschuppen. Keinerlei entzündliche Reaktion. Bakterien histologisch nicht nachweisbar.

Alle anderen Organe waren sehr blutüberfüllt, die Haut stark cyanotisch. Petechiale Blutungen in Thymuskapsel und Epicard. Man muß auch hier eine tötliche Schädigung des Atemzentrums während der Preßwehen als sicher annehmen. Die hochgradige Fruchtwasseraspiration konnte keine Rolle bei der Frage nach der Todesursache spielen, denn das Kind wurde ohne jedes Lebenszeichen geboren. Eine Atmungsbehinderung lag also nicht vor.

Im Fall SN 213/32 handelt es sich ebenfalls um ein großes Kind (52 cm, 5000 g), dessen Geburt durch eine vordere Scheitelbeinstellung sehr erschwert war. Die geburtshilflichen Maßnahmen bei der Entwicklung der Schultern mußten mit großer Kraft ausgeführt werden. Das Kind wurde mit Herzschlag geboren, der aber nach 20 Minuten erlosch, ohne daß die Atmung in Gang gekommen wäre.

Bei der Sektion fanden wir eine über etwa 4 cm ausgedehnte, extradurale Blutung in der Gegend des oberen Halsmarks. Die Weichteile des Rückenmarks waren sehr ödematös. Ueber der Kleinhirnoberfläche befand sich ein ganz dünner Blutbelag. Die weitere Sektion des in Formalin fixierten Gehirns und Rückenmarks ergab keinen pathologischen Befund. In den Lungen fand sich histologisch eine starke Fruchtwasseraspiration und eine kleinherdige, disseminierte Pneumonie, die absolut den Tod des Kindes herbeigeführt haben könnte. Wieweit das Kind durch die Blutung in der Gegend des Halsmarks, vielleicht durch Kompression des Atemzentrums geschädigt war, kann man nicht sagen. Jedenfalls haben wir aber trotz des erheblichen Lungenbefundes diesen Fall nicht mehr zu denen gezählt, bei denen die Fruchtwasseraspiration ausschließlich die Todesursache bedeutete.

Nun ist noch über eine Gruppe von 9 Kindern zu berichten, bei denen wir in 5 Fällen eine ausgedehnte Pneumonie bei Anwesenheit von sehr geringen Fruchtwassermengen fanden, und wo in den anderen 4 Fällen die Mütter zur Zeit der Geburt einen hochfieberhaften Prozeß durchmachten und die kindlichen Lungen frei von Pneumonie waren.

SN 550/30: Nach 81-stündiger Wehentätigkeit Spontangeburt eines übertragenen, toten macerierten, männlichen Kindes. Klinisch angeblich bei stehender Blase abgestorben. Blasensprengung 3 Stunden nach Aufhören der kindlichen Herztöne und 7½ Stunden vor der Geburt. Temperatur der Mutter 37,8°. Wochenbettsverlauf normal.

Histologisch weisen beide Oberlappen außer einer völligen Atelektase keinen pathologischen Befund auf. In beiden Unter-

lappen dagegen findet sich eine ausgedehnte, herdförmige, zum Teil confluierende eitrige Pneumonie. Ganz geringe Fruchtwassermengen, Bakterien dagegen nicht nachweisbar.

Die Ursache dieser eitrigen Pneumonie ist unklar. Daß die geringen Fruchtwassermengen sie ausgelöst hätten, ist sehr unwahrscheinlich, zumal keine Bakterien gefunden wurden. Wir haben eher an eine hämatogene Infektion durch irgendwelche, im mütterlichen Blut kreisenden Toxine gedacht, die dann vielleicht auf den in den Unterlappen befindlichen Fruchtwasserbestandteilen einen günstigen Nährboden gefunden haben. Solche Fälle wären sicher durch bakteriologische Untersuchung, speziell auch des Fruchtwassers zu klären.

Ebenfalls unklar blieb der Fall SN 227/31. Er betrifft eine weibliche, reife Frühgeburt, die nach 20 Stunden Wehendauer in Steißlage asphyktisch geboren wurde und nur einige Minuten gelebt hat. WaR. bei der sonst gesunden Mutter ++++ positiv. Keine Temperatursteigerung. Wochenbett o. B. An den kindlichen Organen ist makro- und mikroskopisch kein für Syphilis sprechender Befund zu erheben. Spirochätendarstellung nach Levaditi in Lungen und Leber negativ. In den Lungen findet sich neben ganz geringen Fruchtwassermengen eine ausgedehnte eitrige Pneumonie und eitrige Bronchiolitis. An einigen Stellen erinnern die pneumonischen Herde an submiliare Abscesse. (Keine Gummen!).

Vielleicht ist hier die vorzeitige Geburt durch die septische Erkrankung des Kindes ausgelöst worden, denn die Pneumonie hat schon etwas älteren Charakter. Wenn auch die Ursache dafür nicht gefunden wurde, so ist auch dieser Fall gerade ein gutes Beispiel dafür, daß oft ein pathologischer Zustand der Lungen der Grund für den schnell nach der Geburt eingetretenen Tod der Neugeborenen und auch gerade der Frühgeborenen ist.

Die Frühgeburten sind ja schon durch ihre nicht völlig abgeschlossene intrauterine Entwicklung weniger resistent gegen Schäden des extrauterinen Lebens, wieviel mehr also noch gegen ernste LErkrankung lebenswichtiger Organe. Wir glauben auch, daß die Atemluft allein einen starken pathologischen Reiz auf eine unterentwickelte Lunge ausübt, etwa wie es beim Säuglingsdarm gegenüber einer zu frühzeitig einsetzenden festen Nahrung ist. Die jüngste Frühgeburt mit angeborener Pneumonie, die wir untersucht haben, war 33 cm lang, bei einem Gewicht von 720 g. Es ist schon an anderer Stelle darüber berichtet worden. Daß die Frühgeburten überhaupt mehr von Pneumonie, sei es durch Fruchtwasseraspiration oder durch auf hämatogenem Wege entstandenen betroffen wären, können wir nicht sagen. Es ist ja auch nicht an-

gängig, bei einer relativ so kleinen Zahl von untersuchten Fällen irgendwelche statistischen Schlüsse zu ziehen.

In 4 Fällen von hochfieberhafter Erkrankung der Mütter (Pyelitis und Grippe) sind 2 Kinder totgeboren und eine Frühgeburt von 37 cm Länge und 910 g Gewicht hat noch 7 Stunden gelebt. Die Lungen dieser 3 Kinder wiesen bis auf ganz geringe Mengen von Fruchtwasser keinen pathologischen Befund auf. Auch sonst haben wir keine Todesursache von seiten der Kinder finden können. Der Tod konnte eintreten: 1) durch Wärmestauung, denn die Temperatur des Fötus ist immer 0,5° höher als die der Mutter; 2) durch Schädigung von im mütterlichen Blut kreisenden Toxinen, wie wir das schon bei einem vorher besprochenen Fall angenommen haben. Die Ursache für die vorzeitige Geburt bei Müttern mit hohem Fieber ist meist eine Endometritis haemorrhagica oder das als Fremdkörper wirkende, bereits abgestorbene Kind. Daß diese 3 Kinder nicht vorzeitig aspiriert haben, zeigt, daß das Atemzentrum in keiner Weise gereizt worden ist, zirkulatorische Störungen oder mechanische Schädigungen nicht vorgelegen haben. Anders war es bei einer Frühgeburt von 38 cm Länge und 1100 g Gewicht, die nach 5 Stunden gestorben ist. Hier waren die Lungen mechanisch durch hochgradige Fruchtwasseraspiration verlegt.

Zum Schluß kann noch über 2 Fälle berichtet werden, die seltenere Befunde aufweisen. Einmal handelt es sich um einen Ikterus gravis (Kernikterus) bei einer 2 Tage alten unreifen Frühgeburt mit einer Atresia oesophagi.

SN 97/32: Nach 5 Aborten wurde das Kind als 47 cm lange, 1980 g schwere, unreife, weibliche Frühgeburt geboren. WaR. bei der Mutter wiederholt negativ. Warum es immer zum Abort gekommen ist, konnte nicht ermittelt werden. Das Kind wurde spontan nach 9 stündiger Geburtsdauer geboren und war zunächst lebensfrisch. Am 2. Tage plötzlicher Exitus unter den Zeichen der Kreislaufinsuffizienz. Nähere klinische Angaben lagen nicht vor.

Bei der Sektion weisen die Haut und die inneren Organe einen mittelstarken Ikterus auf. Keine Oedeme oder Transsudate. Leber von normalem Gewicht. Milzgewicht um das Doppelte vermehrt.

Schnitte durch das formolfixierte Gehirn zeigen eine zarte, diffuse Gelbfärbung der grauen und weißen Substanz. Intensiv gelb gefärbt sind eine Anzahl linsengroßer Areale der großen Stamm-Ganglien sowie

die unmittelbar unter dem Boden des 4. Ventrikels gelegenen Nervenkerne.

Makroskopisch und mikroskopisch bestanden keine Anzeichen für Syphilis. In den Lungen fand sich eine herdförmige, disseminierte, interstitielle Pneumonie bei sehr starkem, ikterisch gefärbtem Oedem. Kein Fruchtwasser, keine Bakterien nachweisbar. Die Leber enthielt noch sehr zahlreiche Blutbildungsherde.

SN 245/32: In diesem Fall handelte es sich um ein 47 cm langes, 1850 g schweres männliches Frühgeborenes, das 2 Tage gelebt hat. Während der rectalen Untersuchung unter der Geburt geht viel zersetztes Fruchtwasser ab und bei der Geburt hat das Kind viel grünlichen Schleim in den oberen Luftwegen. Als es nach 16 Stunden zum 1. Mal gefüttert wird, geht die Nahrung nicht hinunter, sondern kommt nach Gurgeln, mit grünlichem Schleim vermischt wieder heraus. Dies wiederholt sich alle 3 Stunden. Auch außerhalb der Fütterungen wird viel grünlicher Schleim ausgespuckt.

Bei der Sektion findet sich eine angeborene Atresie des Oesophagus, 1 cm oberhalb der Bifurkation. Das untere Ende der Cardia mündet vom Magen aus in die Pars flaccida der Trachea.

Die Lungen weisen eine ausgedehnte haemorrhagische Pneumonie auf, mit zum Teil confluierendem Charakter. Das ganze Lungengewebe ist reichlich mit Streptokokken durchsetzt. Irgendwelche Bestandteile, die von einer Aspiration herrühren könnten, haben wir trotz genauen Suchens nicht nachweisen können.

Bei der Mutter, einer Erstgebärenden, bestand eine Nephropathia gravidarum und eine acute Polyarthritisrheumatica an den Hand- und Fingergelenken. Ob die Streptokokken nun diaplacentar auf das Kind übergegangen sind, ob sie evtl. aspiriert wurden, oder ob sie aus der Luft stammen, ist schwer zu entscheiden. Die Herkunft der Erreger aus dem mütterlichen Blut ist ebenso wenig zu beweisen, wie die aerogene Infektion. Es ist außerdem noch möglich, daß sie bei der Nahrungsaufnahme durch den Würgereiz in den Pharynx gelangt sind und dann in die Lungen aspiriert wurden. Auch die Herkunft aus dem Magen ist nicht ganz zu bestreiten, da ja die Verbindung der Trachea mit dem Magen bei dem Würgen ein Aufsteigen von Mageninhalt in die Bronchien ermöglichte. Unklar ist auch, warum wir keinerlei aspirierte Massen in den Lungen nachweisen konnten.

Der sehr ähnliche, von Szlavik beschriebene Fall mit einer Atresia oesophagi konnte besser geklärt werden, weil aspirierte Bestandteile in großer Menge gefunden wurden. Eine Verbindung von Oesophagus und Trachea bestand allerdings nicht.

Die unmittelbare Todesursache war in unserem Fall die haemorrhagische Pneumonie.

Zusammenfassung.

Wir konnten an einem Untersuchungsmaterial von 61 totgeborenen und kurz nach der Geburt gestorbenen Kindern zeigen, daß die Fruchtwasseraspiration außerordentlich häufig eine zum Tode führende Komplikation bedeutet. In 24 Fällen war eine Fruchtwasseraspirations-Pneumonie die alleinige Todesursache. Auf Grund der oft ausgedehnten pneumonischen Befunde bei Totgeborenen können wir sagen, daß die schon intrauterin entstandene Aspirationspneumonie als Todesursache gelten muß, trotzdem die Lunge garnicht in Funktion zu treten hatte, denn die Früchte sind bei der meist sehr hochgradigen Pneumonie offensichtlich durch die toxische Wirkung des vermehrten Eiweißabbaues abgestorben. Bei den einige Stunden bis Tage alten Neugeborenen, die vorzeitig geatmet und damit Fruchtwasser aspiriert haben, hat die meist schon intrauterin begonnene entzündliche Reaktion während des Lebens zu einer Pneumonie geführt, an der die Kinder dann unter den Zeichen der Kreislaufschwäche gestorben sind.

Bakterien haben wir nur in 8 Fällen nachweisen können. Ihre Herkunft aus dem Fruchtwasser konnte nicht immer bewiesen werden, mußte aber in den meisten Fällen dem sonstigen Befund nach als sicher gelten. In 3 Fällen, bei denen die Mütter hochfieberhaft erkrankt waren, die Kinder aber nicht aspiriert hatten und ein histologischer Bakteriennachweis nicht gelang, haben wir angenommen, daß es sich um einen toxischen Tod durch im mütterlichen Blut kreisende und auf die Kinder diaplacentar übergegangene Toxine handeln könnte. Eine durch diaplacentare Uebertragung von Bakterien ausgelöste Pneumonie haben wir nicht sicher beobachtet.

In 18 Fällen war eine geburtstraumatische Schädigung der Kinder die eigentliche Todesursache, trotzdem auch in diesen Fällen sehr häufig ausgedehnte pneumonische Befunde bei sehr starker Fruchtwasseraspiration vorlagen. Die Frage ob blandes Fruchtwasser allein zu einer Pneumonie führen kann, möchten wir den Umständen nach bejahen, obwohl wir den Beweis hierfür nicht erbringen können. Dazu gehört unbedingt eine bakteriologische Untersuchung des Fruchtwassers, der Placenta und der kindlichen Lungen. Aber es hat doch sehr den Anschein, als

ob auch keimfreies Fruchtwasser — in großen Mengen aspiriert — eben nur als Fremdkörper zu einer reaktiven Pneumonie führt. Besonders die beginnende Leukocytenvermehrung im Interstitium bei sehr vielen Fällen mit relativ frischer Aspiration deuten schon darauf hin. Oft war aber die Aspiration so massiv, daß die Erstickung eintrat, ehe eine Pneumonie sich voll entwickeln konnte. Diese Uebergangsformen konnten wir in vielen Stadien beobachten.

Jedenfalls möchten wir die Folgerung, die Szlavik in seiner Arbeit zieht, nicht anerkennen, daß nämlich die Aspirationspneumonie nicht zum Tode führe, sondern wie die Otitis media neonatorum nach etwa 8 Tagen verschwände. Das mag für manche Fälle gelten, bei denen die Fruchtwasseraspiration nur gering ist; aber wenn die Kinder, wie meistens, schnell nach der Geburt sterben, so ist nicht nur die Verlegung der Atemwege die Ursache, sondern sehr häufig die entstandene Fruchtwasseraspirations-Pneumonie.

Die Ursache für die vorzeitige, intrauterine Aspiration ist in vielen Fällen nicht zu ermitteln. Wir haben diese Art der Todesfälle bei an sich unkomplizierter Geburt als eine Art Unglücksfall angesehen, wie etwa bei dem Nabelschnurvorfall. Ob solche Unglücksfälle in Zukunft zu vermeiden sind, das ist ein Problem für den Geburtshelfer.

Bei der Statistik über die Todesursachen bei Neu- und Totgeborenen wird die Fruchtwasseraspirations-Pneumonie mehr zu berücksichtigen sein. Daß dies noch immer nicht genügend geschieht, zeigt deutlich eine kürzlich in der Medizinischen Welt von Enneper erschienene Arbeit über „Geburtsschädigungen beim Neugeborenen", in der der Verfasser nur über Hirn- und Knochenverletzungen berichtet.

Schrifttum.

Handbuch für Pathologie von Henke-Lubarsch, 1930, III, 1. Teil Kap. von Lauche.

Handbuch der Kinderheilkunde von Pfaundler und Schloßmann, 1931 Bd. 111, S. 94 u. 700.

Handbuch von Halban und Seitz, Bd. VIII, 2. Teil, S. 521.

E. R. v. Hofmann, Lehrb. der gerichtl. Medizin.

Hook u. Katz, Ueber angeborene, nicht spezifische Pneumonie und Pneumonie der ersten Lebenstage nach Aspiration innerhalb der Geburtswege. (Virchows Archiv für pathologische Anatomie und Physiologie, Bd. 267, 2. Heft).

Hook, Untersuchungen über Todesursachen bei Neugeborenen. (Zieglers Beitr. z. pathol. Anat. u. z. allg. Pathol, 1927, Bd. 77, S. 456).

Hochheim, Ueber einige Befunde in den Lungen von Neugeborenen und die Beziehung derselben zur Aspiration von Fruchtwasser. (Festschrift für Orth, Pathol.-anatom. Arbeiten, Berlin, Hirschwald, 1903, S. 421).

Klimke, Die Todesursache der Neugeborenen, (Klin. Wochenschr. 1929, Nr. 8).

Lauche, Ueber die lobäre Pneumonie der Neugeborenen. Ein Beitrag zum Studium der Beziehungen zwischen Entzündungsablauf und Immunitätslage. (Zeitschr. f. Geburtsh. u. Gynäk. Bd. 91, S. 627, 1927.)

Szlavik, Ueber Lungenveränderungen bei Neugeborenen mit besonderer Berücksichtigung der Fruchtwasseraspiration. (Zieglers Beitr. pathol. Anat. Bd. 89, S. 40, 1932.)

Enneper, Geburtsschädigungen beim Neugeborenen, (Medizinische Welt, Nr. 23 u. 24, 1933.)

Lebenslauf.

Ich bin am 16. 12. 1905 als Tochter des Lehrers Felix Rückheim in Berlin geboren und bin arischer Abstammung. Nach 3jährigem Besuch der 274. Volksschule folgten 6 Jahre auf dem Ulrich'schen Lyzeum. Das letzte Lyzeumsschuljahr habe ich auf der Staatlichen Elisabethschule absolviert und auch dort an der Studienanstalt mit Oberrealschulrichtung die Reifeprüfung bestanden, und zwar Ostern 1925.

Am 19. 5. 1925 habe ich mich mit dem damaligen Stadtschularzt, jetzigen Stadtarzt, Dr. med. Heinrich Franzmeyer verheiratet. Oktober 1925 begann ich in Berlin das Medizin-Studium. Nach 10 Semestern an der Berliner Universität habe ich mich im Herbst 1930 zur medizinischen Staatsprüfung gemeldet und diese am 26. 1. 31. mit „Gut" bestanden. Während des praktischen Jahres habe ich $5^1/_2$ Monate auf der inneren Abteilung (ärztl. Dir. San.-Rat Dr. Zapel) und $6^1/_2$ Monate in der Pathologie des städtischen Krankenhauses in Spandau (ärztl. Dir. Prof. Dr. Froboese gearbeitet. In der Pathologie, wo ich auch noch 1 Monat als Volontärärztin tätig war, habe ich meine Arbeit über die Lungenbefunde bei Tot- und Neugeborenen, unter besonderer Berücksichtigung der Fruchtwasseraspiration, die ich jetzt als Dr.-Dissertation eingereicht habe, angefertigt.

Vom 1. 5. 32 bis 31. 7. 32 war ich auf der dermatologischen Abteilung in Spandau (ärztl. Dir. Prof. Dr. Frei) und vom 1. 10. 32 bis 22. 4. 33 habe ich an der chirurgischen Poliklinik der Charité (ärztl. Dir. Geheimrat Sauerbruch) als Volontärärztin gearbeitet. Ab 1. 5. 33 bin ich, ebenfalls als unbesoldete Volontärärztin an der III. medizinischen Poliklinik der Universität, Ziegelstr. 5/9 tätig. Bis 30. September noch unter der Leitung von Geh. Med. Rat. Prof. Dr. Goldscheider und jetzt unter der Leitung seines früheren Oberarztes, Prof. Dr. Unverricht. Dort versorgte ich auch seit 1. 7. 33 die Kinderabteilung ärztlich. Nach Ablauf dieser Tätigkeit, etwa ab Januar 34 will ich zum Zwecke der spezialärztlichen Ausbildung als Frauenärztin, an der geburtshilflich-gynäkologischen Abteilung des Virchow-Krankenhauses, bei Herrn Prof. Stickel arbeiten.